# Способы формирования пупка при проведении абдоминопластики. Часть I. Обзор

**Г.М. Саруханов,** *кандидат медицинских наук, пластический хирург, врач высшей категории*

**М.Г. Левицкая,** *пластический хирург*

**И.С. Кочнева,** *пластический хирург, челюстно-лицевой хирург*

Клиника эстетической хирургии «Абриелль»
Санкт-Петербург, Россия

E-mail:gsarukhanov@yandex.ru

## 1 ВВЕДЕНИЕ

При оценке эстетического результата абдоминопластики немаловажное значение пациенты придают новой форме пупка. И если основной, как правило, горизонтальный шов после операции легко можно прикрыть нижним бельем, то заметный рубец вокруг пупка замаскировать достаточно сложно. Кроме того, пластический хирург, занимающийся абдоминопластикой, должен иметь четкое представление о формах «идеального» пупка, его правильном, гармоничном расположении на передней стенке живота. Выбор же способа формирования пупка – умбиликопластика (У) может во многом определить состояние послеоперационных рубцов.

### Эстетические критерии оценки формы «идеального» пупка

По данным литературы существует несколько вариантов строения пупка. Так, например, B. Stephan et al. [1] провели сравнительный анализ 147 женщин в возрасте от 18 до 62 лет по фотографиям пупка с целью выявить разнообразие форм и их эстетическую привлекательность. В результате данного исследования авторы выделили 5 наиболее часто встречаемых форм пупка ***(рис. 1)***.

Для оценки эстетической привлекательности пупка все фотографии были проанализированы авторами (размеры, форма, выбухание, втянутость и т.д.) по балльной системе от 1 до 10. Наибольшее количество баллов набрали женщины, имеющие Т-образную и вертикальную форму втянутого пупка. Пупки, имеющие горизонтальную форму, широкие, чрезмерно глубокие или слишком маленькие, а также деформированные, тем более выпуклые, были оценены как эстетически малопривлекательные. Пупочный «капюшон» (нависающая кожная складка) был отмечен у 77%, протрузия (выбухание) пупка зафиксирована у 10% пациенток и в 11% случаев отмечены большие размеры пупка ***(рис. 2)***.

Для обозначения выпуклого пупка в англоязычной литературе был принят термин «outie», а для втянутого – «innie» [2]. Наличие небольшого нависающего

Саруханов Г.М., Левицкая М.Г., Кочнева И.С. *Способы формирования пупка при проведении абдоминопластики. Часть I. Обзор // Пластическая хирургия и косметология. 2015(3)*

Приведены различные варианты формы и эстетической привлекательности естественного пупка, даны критерии оценки его «идеального» расположения. Представлен обзор и сравнительный анализ способов выполнения как изолированной умбиликопластики, так и в составе абдоминопластики.

Ключевые слова: *умбиликопластика, «идеальный» пупок, абдоминопластика*

Sarukhanov G.M., Levitskaya M.G., Kochneva I.S. *Techniques of umbilicus formation during abdominoplasty. Part I. A review // Plastic surgery and cosmetology. 2015(3)*

The work considers various options of form and aesthetic appeal of natural umbilicus and the criteria of evaluation of its “ideal” position. The work also presents a review and comparative analysis of techniques of isolated umbilicoplasty and as part of abdominoplasty.

Keywords: *umbilicoplasty, “ideal” umbilicus, abdominoplasty*

Статья поступила в редакцию 15 сентября 2015 года

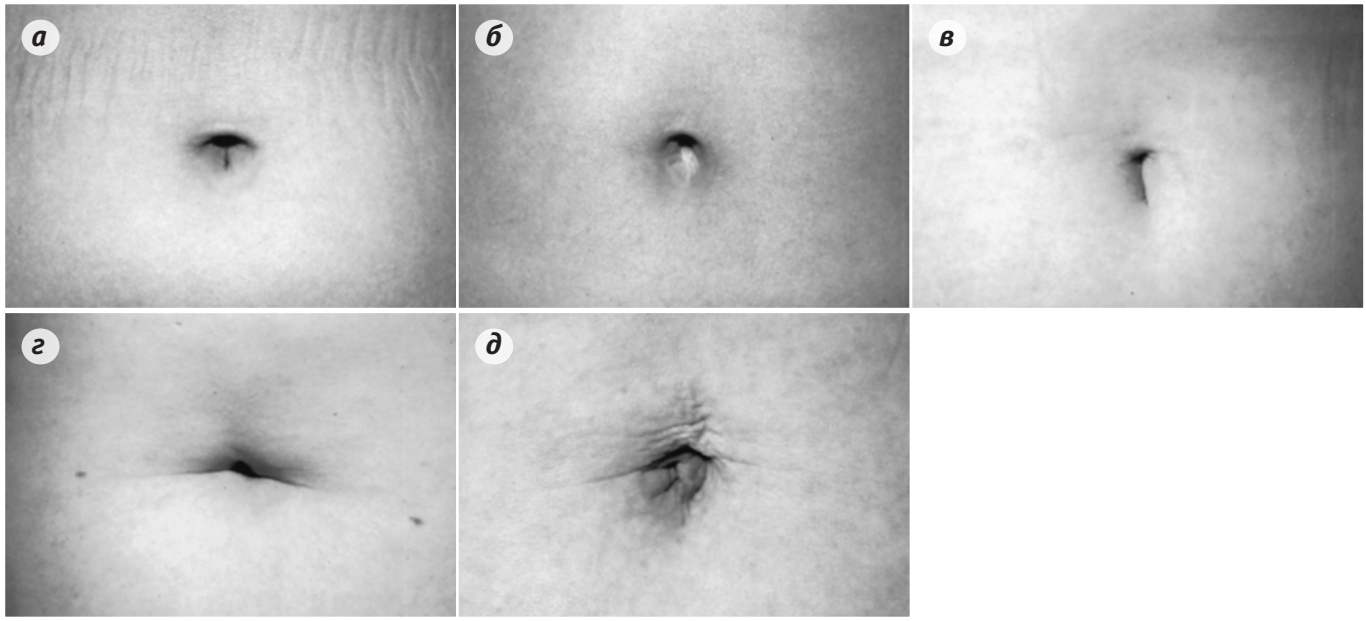


***Рис. 1.*** *Формы пупка и частота их встречаемости: Т-образная отмечена в 37% случаев (n=54)* ***(а)****; овальная – в 22% (n=32)* ***(б)****; вертикальная – в 17% (n=25)* ***(в)****; горизонтальная – в 14% (n=21)* ***(г)****; деформированная (искаженная) – в 10% случаев (n=15)* ***(д)*** *[1]*

***Рис. 2.*** *Сверху вниз: нависающий над пупком «капюшон» отмечен в 77% случаев (n=113)* ***(а)****; протрузия пупка – в 10% (n=15)* ***(б)****; чрезмерно большой пупок – у 11% пациенток (n=16)* ***(в)*** *[1]*

«капюшона» (кожной складки) пупка, по мнению некоторых авторов [3, 4], также принято считать эстетической «нормой».

Естественный пупок может быть расценен как рубец, находящийся в углублении овальной конфигурации на передней стенке живота по средней линии (белой линии живота) на уровне гребней подвздошных костей. Диаметр пупка в среднем составляет 1,5–2,0 см [5].

Такая форма пупка, как правило, характерна для худощавых молодых людей. Но с возрастом, а также во время беременности и после родов, происходит растяжение (удлинение) пупочного канатика, расширение пупочной ямки и углубление пупка, меняется его форма – из вертикальной в горизонтально ориентированную [6–9].

Хирурги S.J. Lee и Y.L. Lin из Медицинского отделения Сингапурского университета проанализировали фотографии 37 моделей из журнала «Playboy» с целью оценки «идеальной» формы, размеров и расположения пупка [10]. По мнению авторов, длина пупка составляет 5% от длины между мечевидным отростком и лобком, сам же пупок должен иметь очень маленький «капюшон» сверху. А соотношение ширины и длины пупка должно быть равным 46 : 54 ***(рис. 3)***.

***Рис. 3.*** *Kennedy Summers – модель журнала «Playboy», имеющая «идеальную» форму, размеры и расположение пупка (пояснение в тексте)*

Пластический хирург А. Рубинштейн из Майами (США) в интервью порталу Today.com поясняет, что большинство людей просто хотят, чтобы их пупок после операции находился в «в пределах нормы». А использование моделей журнала «Playboy» – это просто привлечение красивых женщин как образца. «Только потому, что эти женщины считаются красивыми, не означает, что они имеют красивые пупки» – сказал он. Y.G Illouz. и соавт [11], на основании литературных данных и личного опыта пришли к выводу, что в «идеале» пупок должен располагаться по средней линии в точке, делящей пополам длину отрезка от мечевидного отростка (X) до лобка (P) минус 5% от значения этой длины ***(рис. 4)***. Например, если это расстояние (XP) 26,0 см, то пупок должен быть расположен на расстоянии 11,7 см от лобка (26,0 / 2 = 13,0 – 1,3 (5% от 26) = 11.7см). У пациентов астенического телосложения расстояние XP, к примеру, может быть 28,0 см. В таком случае пупок должен находиться на расстоянии 12,6 см от лобка (28,0 / 2 = 14 – 1,4 (5% от 28,0 или 10% от 14,0) = 12,6 см).

Следовательно, формула определения новой точки пупка (O) может быть вычислена по формуле **OP = XP / 2 – 10%**.

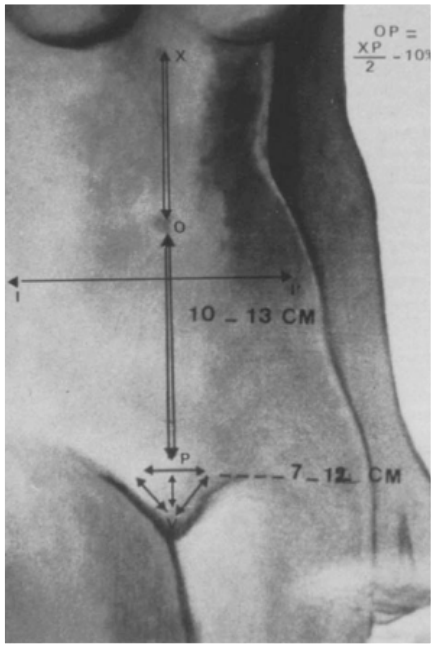


***Рис. 4.*** *Линии ориентиров для определения «идеальной» позиции пупка: длина сторон «треугольника» лобка составляет 7–12 см, в идеале – 10 см; пупок должен располагаться выше горизонтальной линии, проведенной между точками верхних остей гребней подвздошных костей I–I' на срединной линии между мечевидным отростком (X) и лобком (P). Расстояние (OP) – месторасположение пупка (O), определяется по формуле OP = XP / 2 – 10%. Независимо от расчетной точки (O), пупок не должен быть расположен ниже 10 см и выше 13 см от линии лобка (P) [11]*

К сожалению, при обзоре литературы нам не встретилось больше научных публикаций, обоснованно подтверждающих определенные критерии оценки формы, размеров и расположения «идеального» пупка. И все же на основании некоторых опубликованных статей по вопросам умбиликопластики [1–11], а также собственного опыта общения с пациентами, планирующими или перенесшими абдоминопластику, можно сделать определенные выводы.

Итак, наиболее эстетично после операции будет выглядеть пупок, расположенный по средней линии на уровне чуть выше гребней подвздошных костей, небольшого размера (в пределах 1,5–2,0 см), Т – образной или вертикальной формы, углубленный и с небольшим «капюшоном». Глубина пупочной ямки, в первую очередь, будет зависеть от толщины подкожно-жировой клетчатки, а выбухание (протрузия) пупка – от длины пупочного канатика и ширины пупочного кольца.

## 2 МЕТОДИКИ УМБИЛИКОПЛАСТИКИ. КАКАЯ ЖЕ ЛУЧШЕ?

На сегодняшний день предложено несколько десятков способов формирования пупка, как во время изолированной умбиликопластики по-поводу грыжи, так и в комплексе с абдоминопластикой. Первое описание абдоминопластики дано l Kelly [12] в конце XIX столетия.

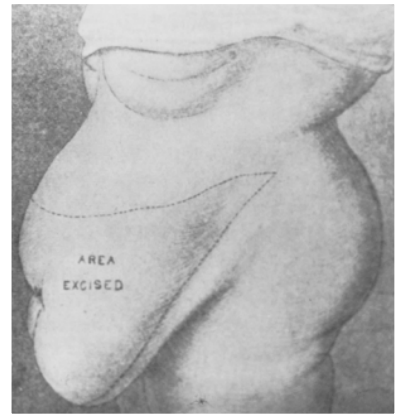


***Рис. 5.*** *Фотография из публикации H. Kelly (1899) [12]*

В то время хирурги не придавали особого значения вопросу сохранения пупка. В 50-х годах прошлого столетия J. Andrews [13] и S. Vernon [14] доложили о технике формирования пупка и отметили, что большинство пациентов испытывают психологические и эмоциональные расстройства, связанные с его удалением во время операции [13–14]. С того времени умбиликопластика стала важной составной частью абдоминопластики. Однако большое количество осложнений после умбиликопластики, таких как гипертрофия рубца, стеноз и т.д., побуждало хирургов к поиску новых методов формирования пупка. Так, например, P. Regnault [15] в 1978 году и R. Baroudi [5]

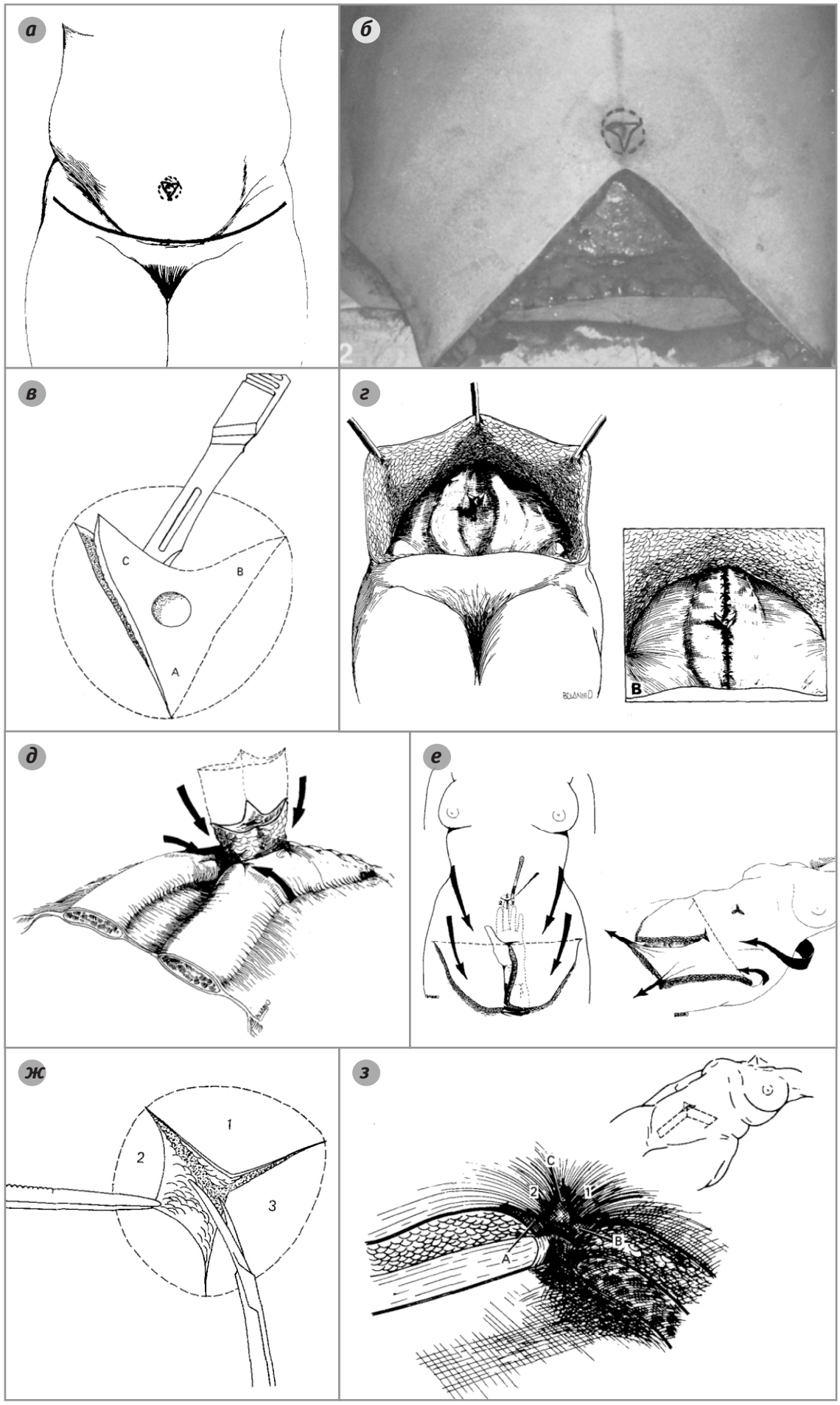


***Рис. 6.*** *Схема этапов абдоминопластики по J. Avelar: разрез для отслойки кожно-жирового лоскута* ***(а)****; маркировка пупка в форме «звезды»* ***(б)****; разрез кожи пупка по разметке с формированием треугольных лоскутов* ***(в)****; отслойка кожно-жирового лоскута выше пупка, сшивание апоневроза прямых мышц живота нерассасывающими нитями, укорочение и фиксация пупочного канатика к апоневрозу отдельными узловыми швами* ***(г)****; вид пупка и укороченного пупочного канатика* ***(д)****; векторы натяжения и ротации отслоенных лоскутов перед резекцией, формирование «звездообразного» разреза на передней стенке живота для последующей умбиликопластики* ***(е)****; отсепаровка треугольных кожных лоскутов на передней стенке живота* ***(ж)****; основные швы накладываются поочередно между вершинами треугольников 1, 2, 3 и серединами сторон (C–B, C–A и A–B) «треугольника» пупка соответственно* ***(з)*** *[16]*

в 1975 году описали технику с использованием горизонтальных разрезов на передней стенке живота, а J. Avelar [16] в 1978 году сообщил о применении разреза в виде звезды, что позволяло избежать формирования грубых рубцов и снизить риск стеноза пупка. Методика, предложенная автором, в дальнейшем легла в основу новых способов умбиликопластики. Основные этапы этой операции ***(рис. 6)***.

В 1978 году T. Kirianoff опубликовал статью, в которой описал единичный случай неоумбиликопластики у молодой пациентки с отсутствием пупка после перенесенной в детстве операции по грыжесечению [17]. Автор скромно отмечал, что не знаком с другими методиками, кроме A. Borges [18]. Схожесть методик J. Avelar и T. Kirianoff в очередной раз наводит на мысль о независимости параллельных открытий без претензий на оригинальность и без лукавства относительно «неведения» предшествующих описаний ***(рис. 7)***.

В 1999 году T. Franco и соавт. по примеру J. Avelar предложили свой способ умбиликопластики, основанный на формировании звездообразного разреза на коже живота [19]. Данный способ был рекомендован в случаях неоумбиликопластики (при отсутствии пупка или невозможности его сохранения по причине наличия грыжи и др.). При этой методике, после фиксации по отдельности вершин кожных треугольников к апоневрозу, центральная часть будущего пупка (диметром около 0,5 см) оставалась «открытой». То есть рассчитывали на заживление вторичным натяжением раны.

Для ускорения заживления авторы оставляли в пупке на несколько дней марлевый шарик с гелем, содержащим коллагеназу ***(рис. 8)***.

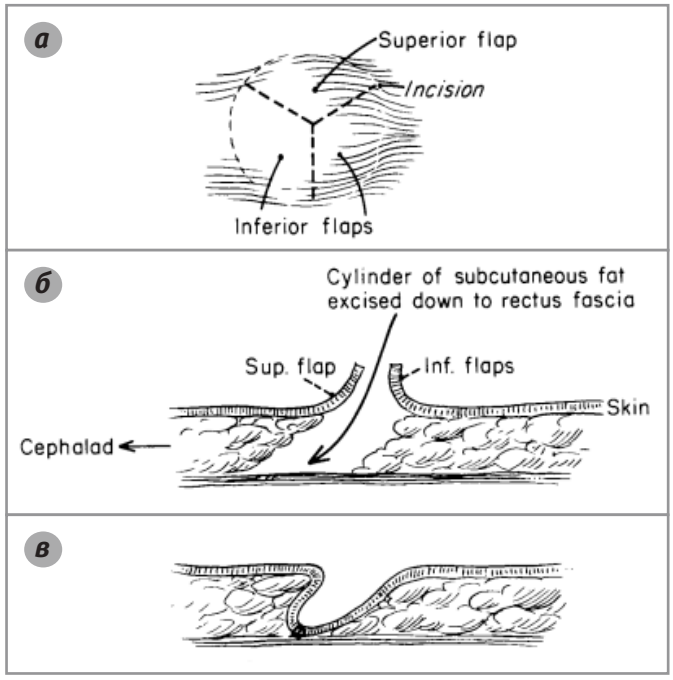


***Рис. 7.*** *Методика неоумбиликопластики по T Kirianoff. Три разреза и три лоскута на передней стенке живота в проекции нового пупка – разметка: иссечение цилиндрического «столбика» жира до апоневроза прямой мышцы живота* ***(а)****; фиксация швами треугольных лоскутов к апоневрозу в направлении сформированной полости* ***(б)*** *[17]*

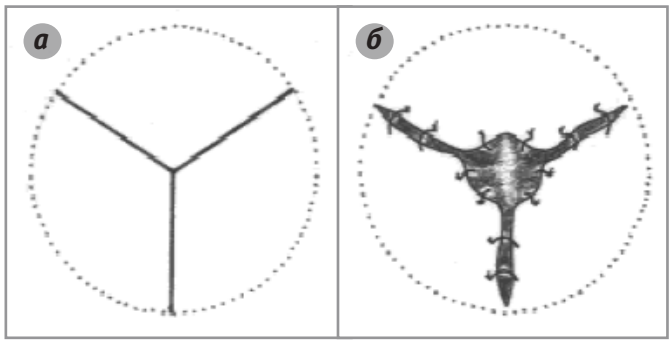


***Рис. 8.*** *Неоумбиликопластика по T. Franco. Диаграмма, иллюстрирующая формирование трех лоскутов по методу J. Avelar* ***(а)****; вершины этих треугольников фиксируются по отдельности к апоневрозу по средней линии, оставшееся между ними пространство заживает вторичным натяжением. Края кожных треугольников сшиваются между собой отдельными узловыми швами нитью 5.0 или 6.0 мононейлон* ***(б)***

Существуют и другие способы умбиликопластики. Так, например, J. Juri и соавт. предложили методику с V-образным разрезом ***(рис. 9)*** [20].

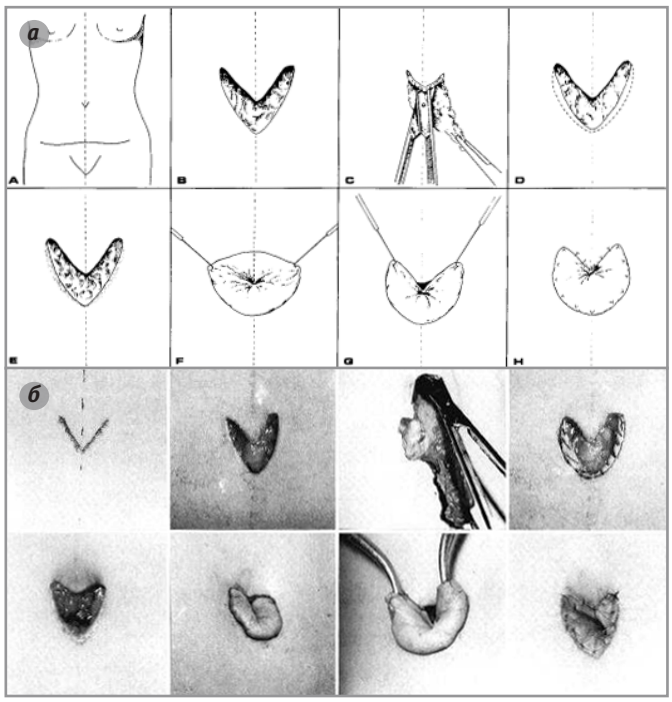


***Рис. 9.*** *Схема* ***(а)*** *и итраоперационные фотографии* ***(б)*** *этапов формирования пупка по J. Juri методом V-образного разреза [20]*

H. Massiha и соавт. сообщили о круговом разрезе вокруг пупка и трехстороннем – на передней стенке живота [21]. P. Castillo и соавт. опубликовали методику применения деэпидермизированных кожных лоскутов Y-образной формы [22]. По сути, авторы модифицировали предложенный J. Juri и соавт. способ умбиликопластики ***(рис 10)***. Данный вариант применяется в клинической практике и другими авторами [24–27].

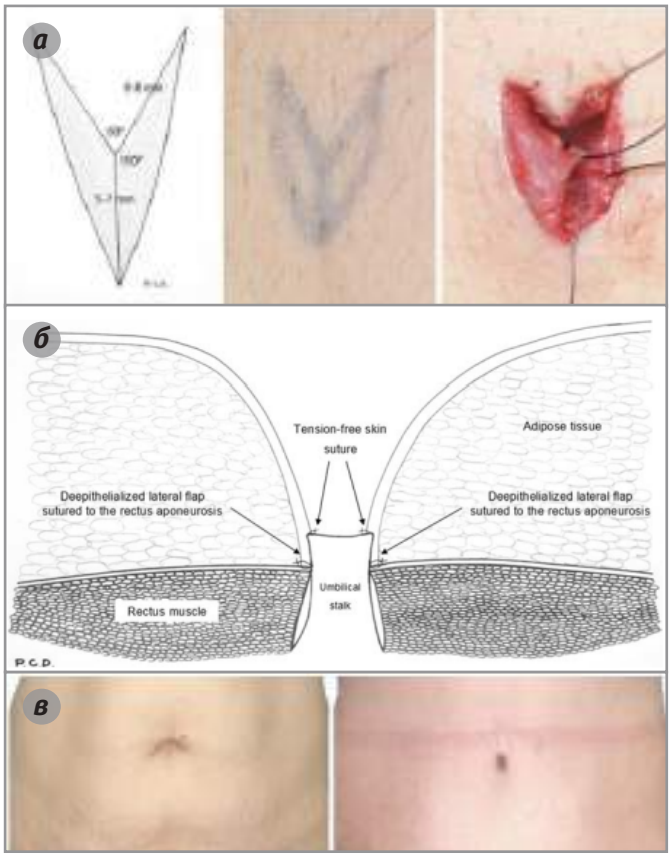


***Рис. 10.*** *Схема умбиликопластики P. Castillo. Сверху вниз: маркировка разреза кожи живота в виде буквы «Y», темные зоны подлежат деэпидермизации. Разрез проводится по краям буквы для формирования 3-х кожных треугольных лоскутов, боковые подлежат деэпидермизации* ***(а)****; сагиттальный срез передней брюшной стенки – показана фиксация латеральных треугольников к апоневрозу прямой мышцы живота. Таким же образом фиксируется и верхний кожный треугольный лоскут. Проводится иссечение треугольника кожи пупка между 10 и 2-мя часами, как и при методике J. Juri. Края кожного разреза на животе и пупка сшиваются отдельными узловыми швами* ***(б)****; вид пупка до и через 1 год после операции* ***(в)*** *[22]*

J. do Valle Pereira и соавт. в 2011 году описали способ умбиликопластики, который можно назвать «методом формирования треугольного пупка» [28]. Схема и основные этапы операции представлены на ***рис. 11***.

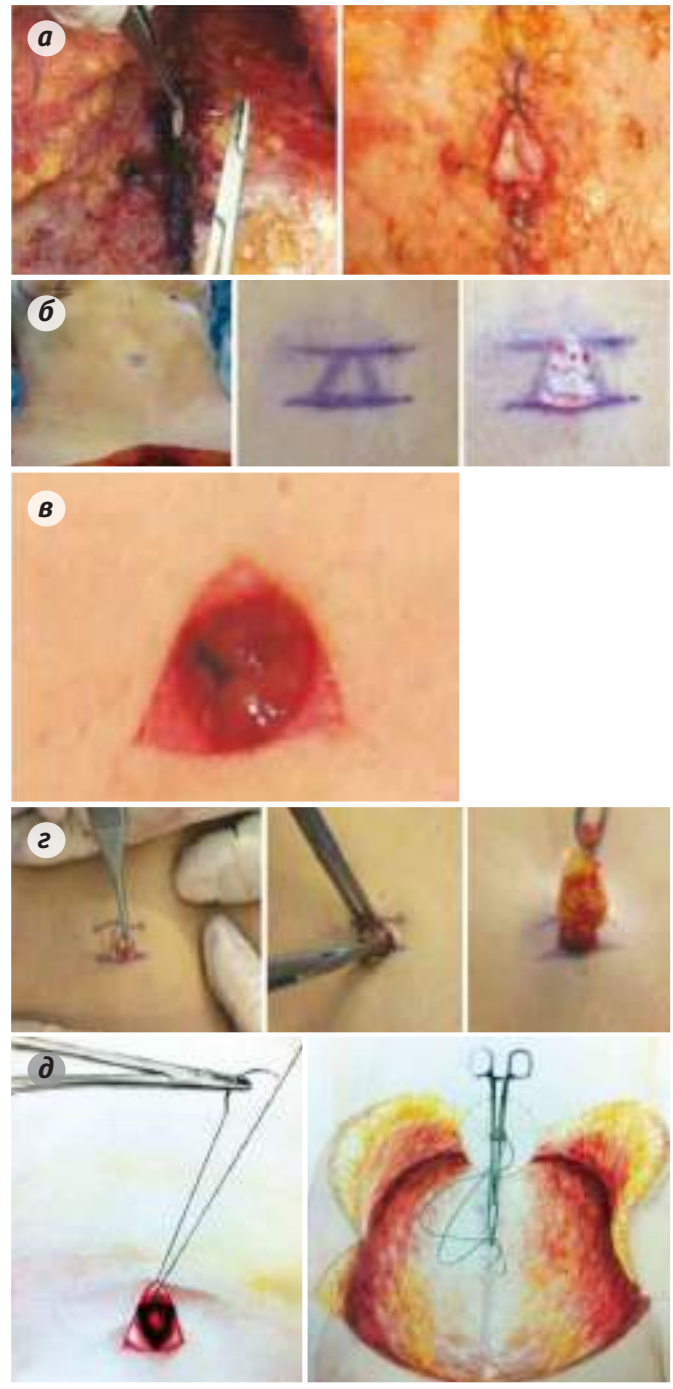


***Рис. 11.*** *Способ «треугольного» пупка по J. do Valle Pereira. Этапы операции: фиксация пупочного канатика к апоневрозу прямых мышц живота* ***(а)****; маркировка подлежащего основания треугольной формы в проекции будущего пупка и деэпидермизация* ***(б)****; иссечение участка кожи округлой формы по центру для формирования 3-х дермальных треугольников* ***(в)****; удаление подкожно-жировой клетчатки в проеции будущего пупка* ***(г)****; захват в шов (нитью 2.0 нейлон) основания деэпидермизированого треугольника* ***(д)****; проведение нити через отверстие на передней стенке живота и фиксация к апоневрозу у основания пупочного канатика* ***(е)****; (аналогичным образом проводится фиксация двух других треугольных кожных лоскутов) [28]*

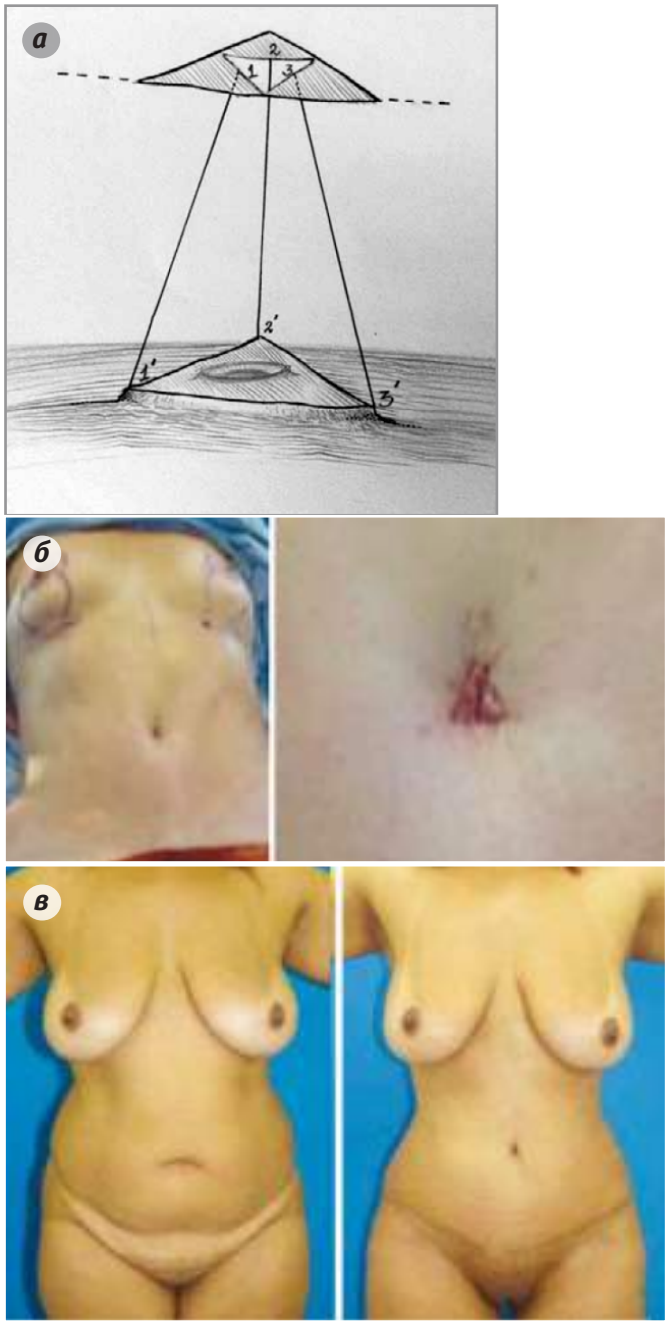


***Рис. 12.*** *Способ «треугольного» пупка по J. do Valle Pereira: схема фиксации деэпидермизированных кожных «треугольников» в трех точках (1 к 1'; 2 к 2' и 3 к 3' соответственно) к апоневрозу у основания пупочного канатика* ***(а)****; интраоперационный вид сформированного «треугольного «пупка* ***(б)****; фото пациентки до и после операции* ***(в)*** *[28]*

C. Le Louarn и J. Pascal в 2012 году доложили о своем опыте верхней напряженной липоабдоминопластики с оригинальным способом умбиликопластики [29]. Суть метода умбиликопластики этих авторов заключается в формировании деэпидермизированных боковых створок в виде «сердечка» (по аналогии с Y-разрезом по P. Castillo), внутренние края которых фиксируются с умеренным натяжением к апоневрозу у основания пупочного канатика. Выкраивание формы пупка проводят в соответствии с кожным разрезом в виде сердечка и сшивают края разрезов отдельными узловыми швами ***(рис. 13)***. Первые сообщения об этом методе авторы начали публиковать с 1996 года.

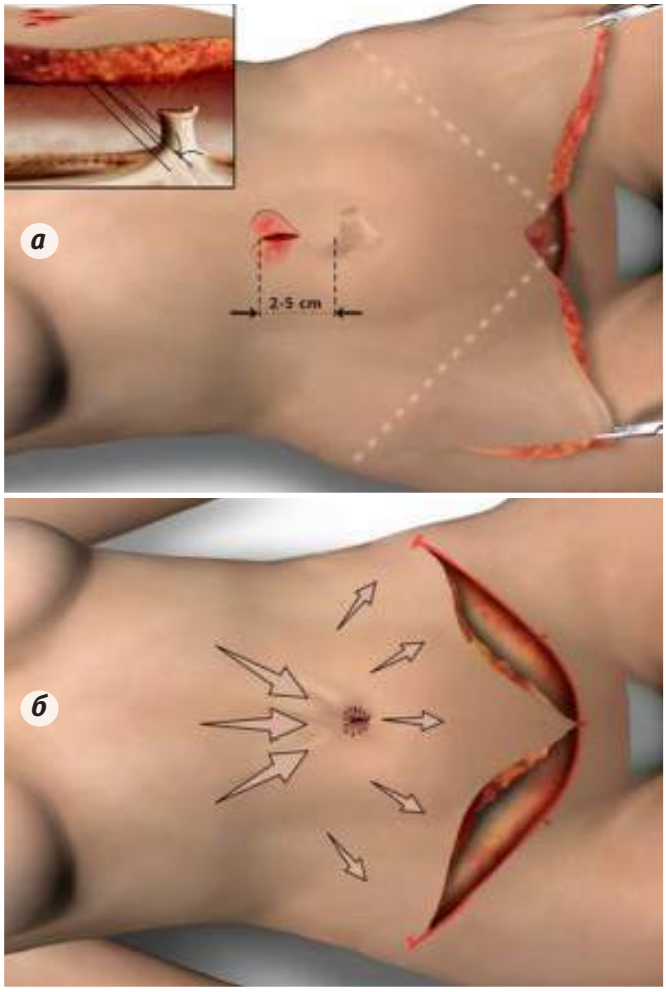


***Рис. 13.*** *Умбиликопластика по C. Le Louarn в виде «сердечка» (пояснение в тексте) [29]*

Преимуществом вышеописанных способов умбиликопластики [22, 28, 29] с фиксацией деэпидермизированных кожных лоскутов является их надежная фиксация к апоневрозу, формирование выраженного пупочного углубления (ямки) и верхнего «капюшона», а также отсутствие натяжения на края кожной раны и как следствие – формирование незаметных рубцов.

C. Malic и соавт.. описали метод восстановления пупка с использованием инвертированного U-образного лоскута [23]. Этапы операции представлены на ***рис. 14***.

Для большей убедительности доказательства преимуществ этого метода авторы сравнивают оригинальный способ с широко распространенным методом «кругового» разреза вокруг пупка ***(рис. 15)***.

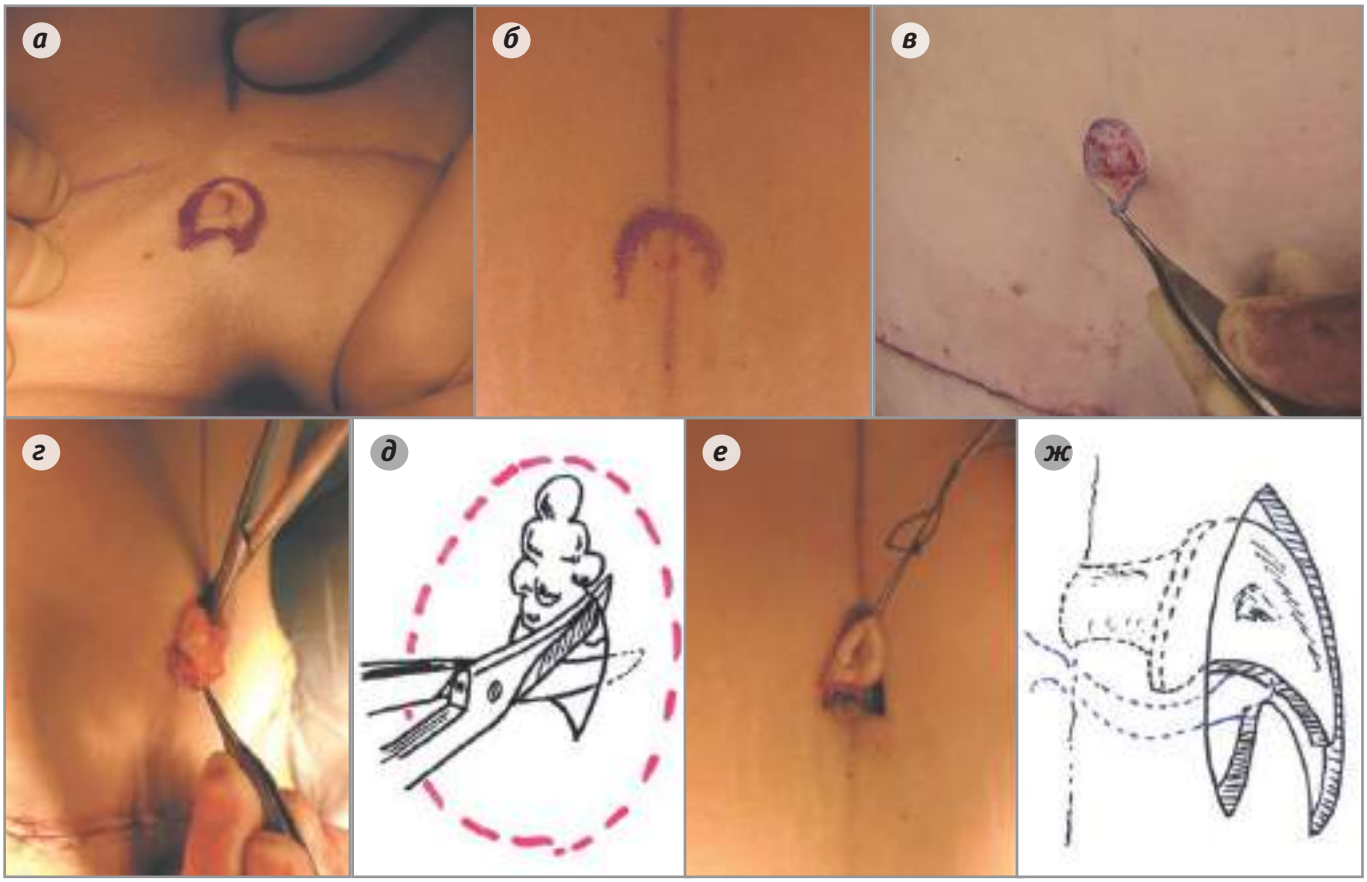


***Рис. 14.*** *Этапы умбиликопластики по C. Malic: инвертированный U-образный разрез вокруг пупка* ***(а)****; маркировка кожи передней стенки живота в проекции* ***(б)****; выделенный U-образный кожный лоскут приподнят пинцетом* ***(в)****; иссечение подкожного жира вокруг пупка* ***(г)****; новый пупок выведен в сформированное отверстие, нижний край пупка вместе с вершиной U-образного кожного лоскута фиксирован к апоневрозу* ***(д)*** *[23]*

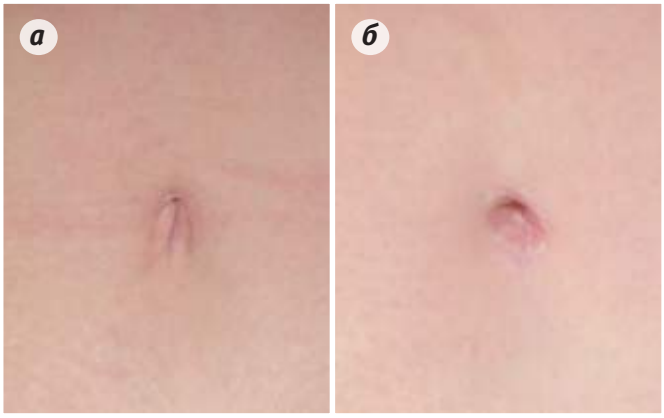


***Рис. 15.*** *Сравнение результатов умбиликопластики U-образным методом разреза* ***(а)*** *с «круговым»* ***(б)****. Более заметными выглядят рубцы после «кругового» метода*

M. Lesavoy и соавт. описали подобный метод умбиликопластики в 2012 году [30]. Авторы, ярко проиллюстрировав свой метод, указали, что используют технику инвертированного V-образного шва в течение 35 лет, то есть еще до публикации C. Malic. В сходстве методик этих двух коллективов авторов убеждают ***рис. 16–19***.

Многие авторы используют простой способ умбиликопластики с круговым разрезом кожи пупка и живота [31, 32]. Однако этот способ оставляет наиболее заметные рубцы из-за натяжения краев раны, а также чаще всего в итоге пупок может приобрести щелевидную, неестественную форму без верхнего «капюшона» и необходимой пупочной ямки ***(рис. 19, 20)***.

S. Bruekers и соавт. в 2009году усовершенствовали методику M.J. Lee, назвав ее “Scarless” umbilicoplasty [33]. Отличие состояло лишь в том, что дополнительно проводилось укорочение пупочного канатика. Сравнение этих 2-х методик позволило S. Bruekers и соавт. сделать вывод о том, что их «новый» способ имеет явные преимущества: незаметность рубцов, выраженную пупочная ямку, овальную (не щелевидную) форму пупка. Этапы операции “Scarless” umbilicoplasty и сравнение с результатами метода «круговой» пластики пупка отражены в таблице и ***рис. 22, 23***.

В той же статье S. Bruekers и соавт. представлен литературный аналитический обзор методик умбиликопластики с 1975 по 2007 год [33]. Отмечено, что во всех работах операции проведены у небольшого количества пациентов, и авторы не ставили задачи

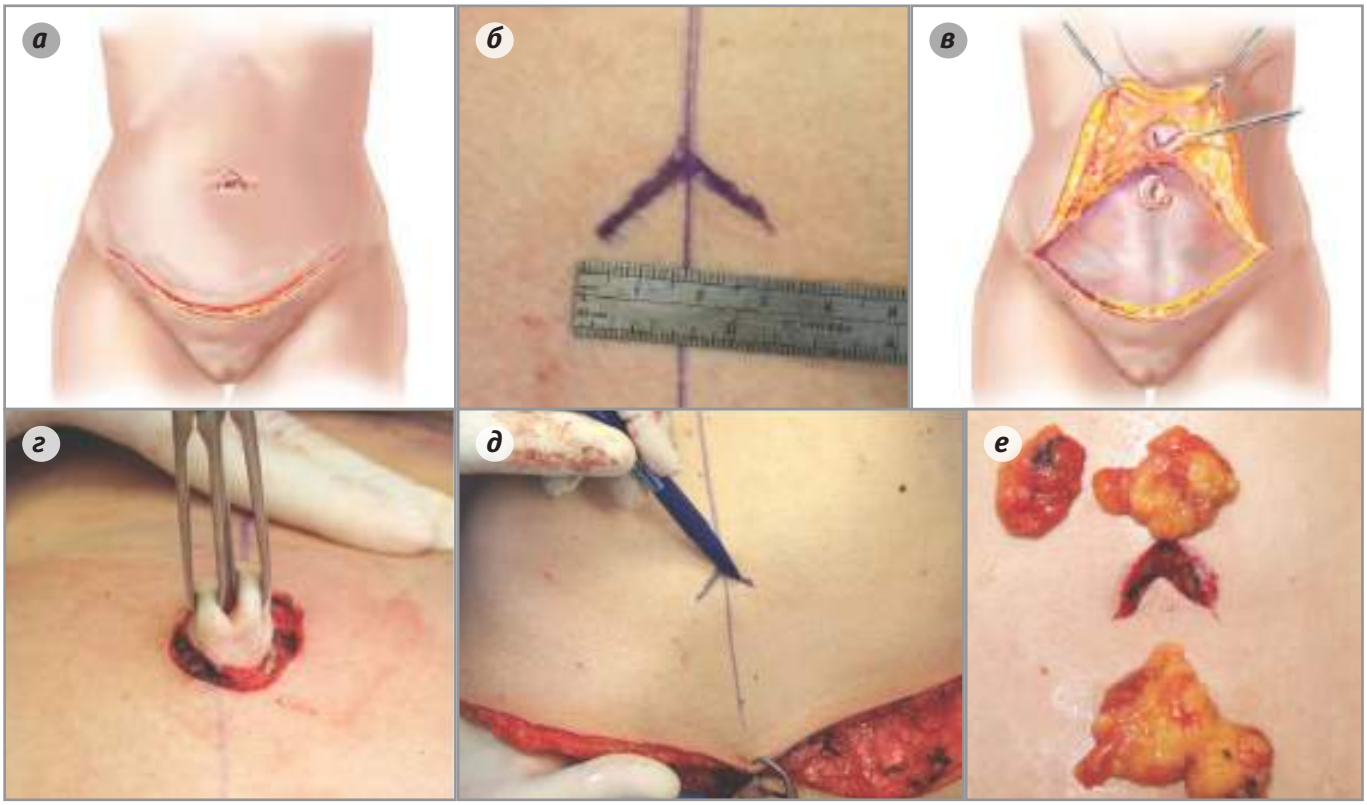


***Рис. 16.*** *Метод M. Lesavoy: идеальное расположение пупка по верхнему краю гребней подвздошных костей* ***(а)****; длина отрезков инвертированного V-образного разреза – 1,5–2,0 см, расстояние между дистальными участками отрезков – около 3,0 см в зависимости от телосложения* ***(б)****; циркулярный разрез кожи вокруг пупка на канатике* ***(в)****; после резекции избытков кожно-жирового лоскута маркируется инвертированный V-образный разрез в области будущего пупка, который в 96% случаев находится на уровне верхних остей гребней подвздошных костей* ***(г)****; удаление подкожно-жировой ткани в проекции пупка. Чрезмерное иссечение жира может привести к некрозу кожи в этом участке* ***(д)****; отвернут кожно-жировой лоскут и выполнено дополнительное иссечение жировой ткани вокруг V-образного разреза* ***(е)*** *[30]*

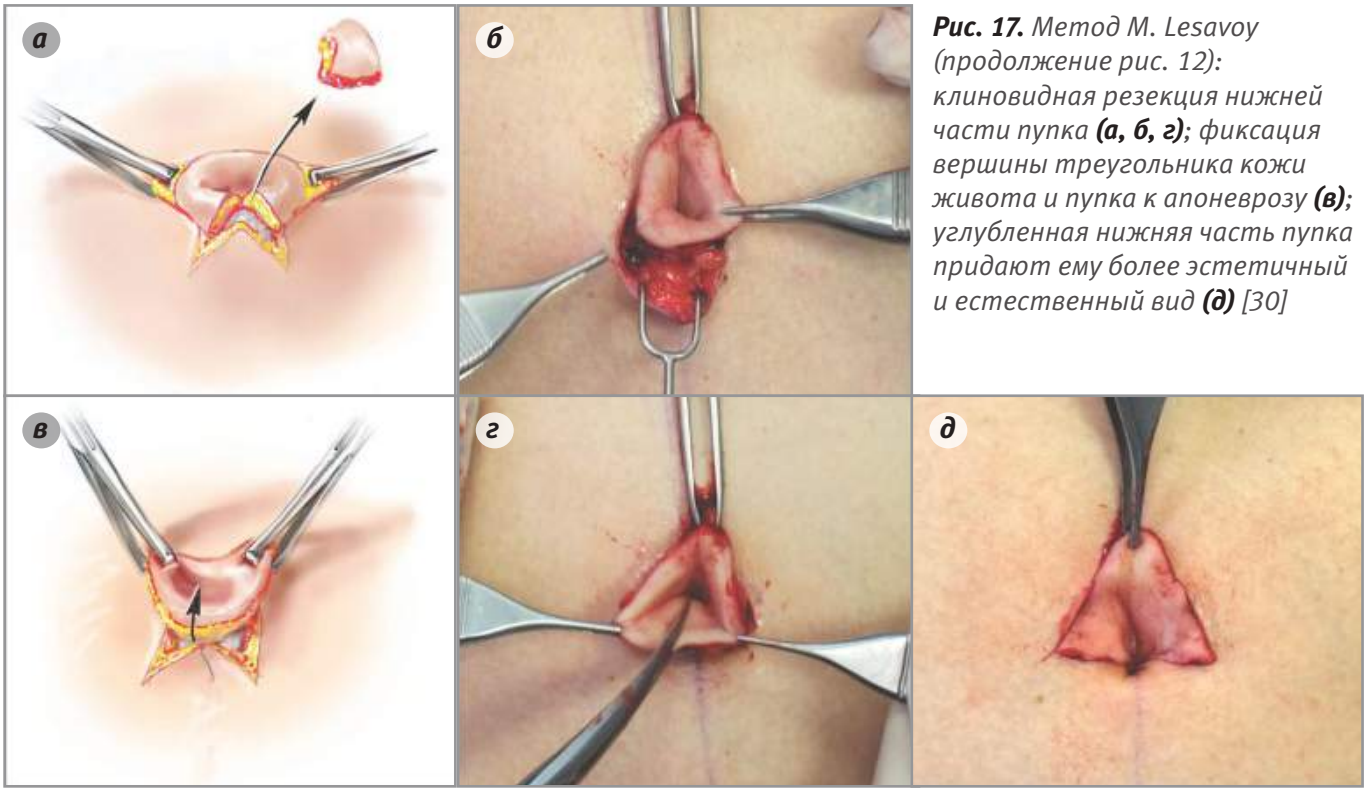


***Рис. 17.*** *Метод M. Lesavoy (продолжение рис. 12): клиновидная резекция нижней части пупка* ***(а, б, г)****; фиксация вершины треугольника кожи живота и пупка к апоневрозу* ***(в)****; углубленная нижняя часть пупка придают ему более эстетичный и естественный вид* ***(д)*** *[30]*

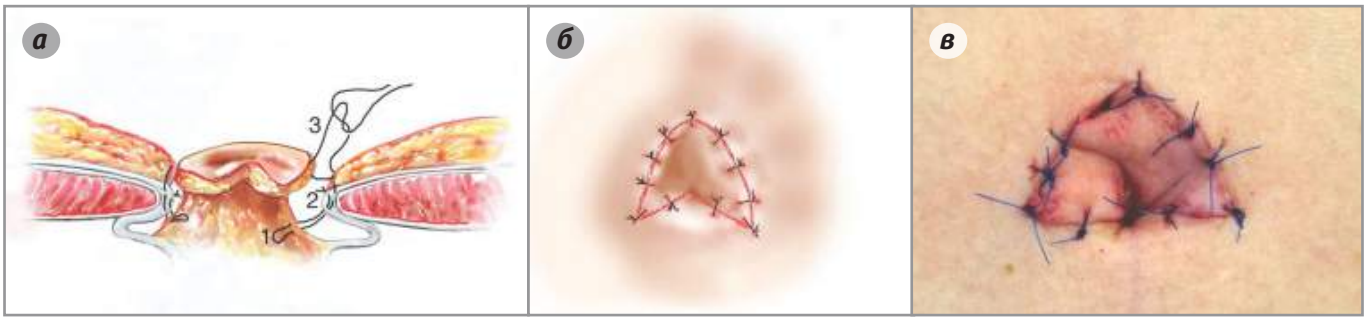


***Рис. 18.*** *Сшивание раны проводится в 2 слоя: для создания углубления (пупочной ямки) в первый шов 3.0 хромированный кетгут захватывается дермальный слой кожи живота, фасция Скарпа и основание пупочного канатика* ***(а)****; в первую очередь накладывается шов на верхушку пупка и краниальную часть V-образного разреза кожи живота* ***(б)****; окончательный вид сформированного пупка после наложения отдельных узловых швов нитью пролен 5.0* ***(в)*** *[30]*

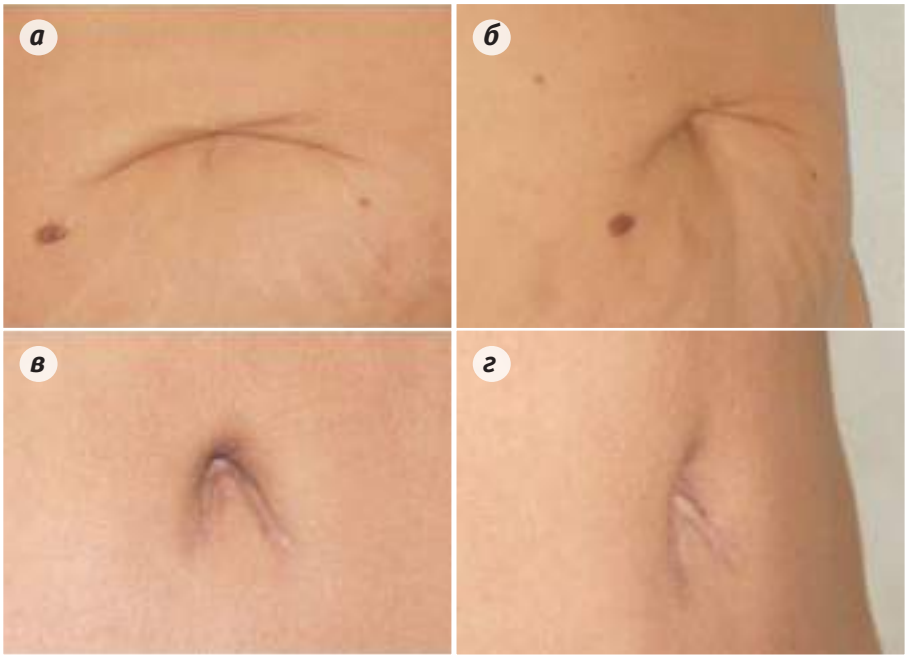


***Рис. 19.*** *Вид пациентки до* ***(а, в)*** *и через 4 мес. после абдоминопластики и инвертированной V-образной умбиликопластики* ***(б, г)*** *[30]. По мнению авторов, пупок имеет естественный втянутый вид с «капюшоном» сверху, а рубцы кажутся незаметными и скрыты тенью от нависания кожи над пупком*

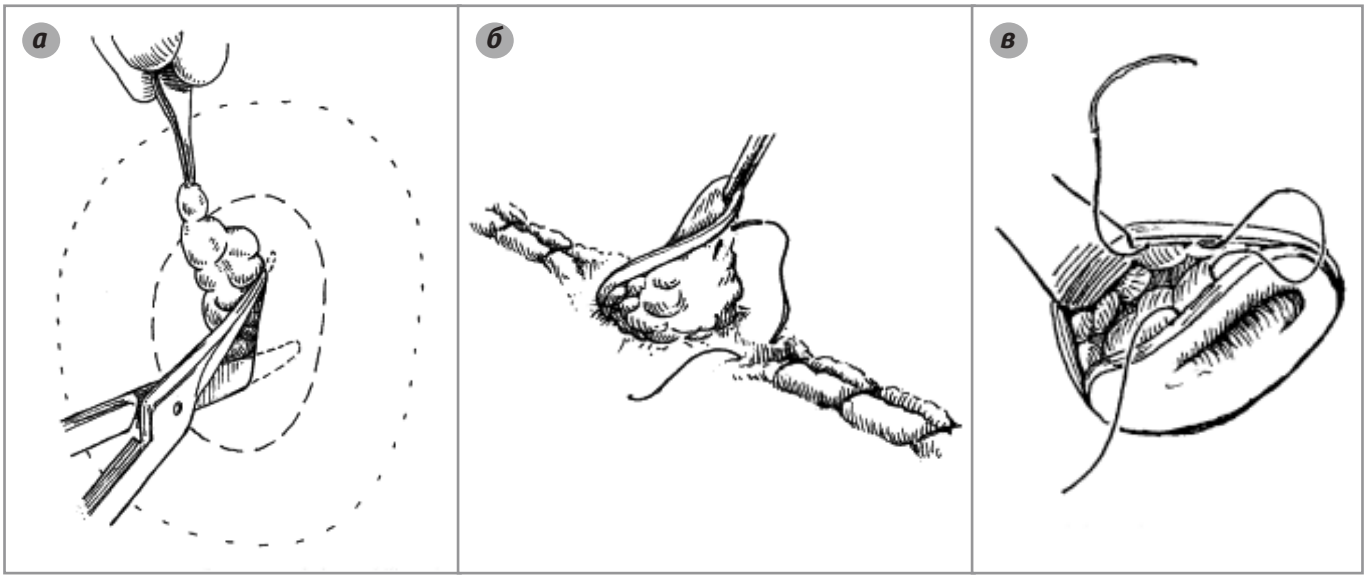


***Рис. 20.*** *Метод кругового разреза для формирования пупка: иссечение жировой клетчатки в пределах 2–3 см вокруг после иссечения кожи в виде овала или круга* ***(а)****; фиксация пупочного канатика к апоневрозу по средней линии* ***(б)****; наложение нескольких субдермальных швов между пупком и кожей живота* ***(в)*** *[32]*

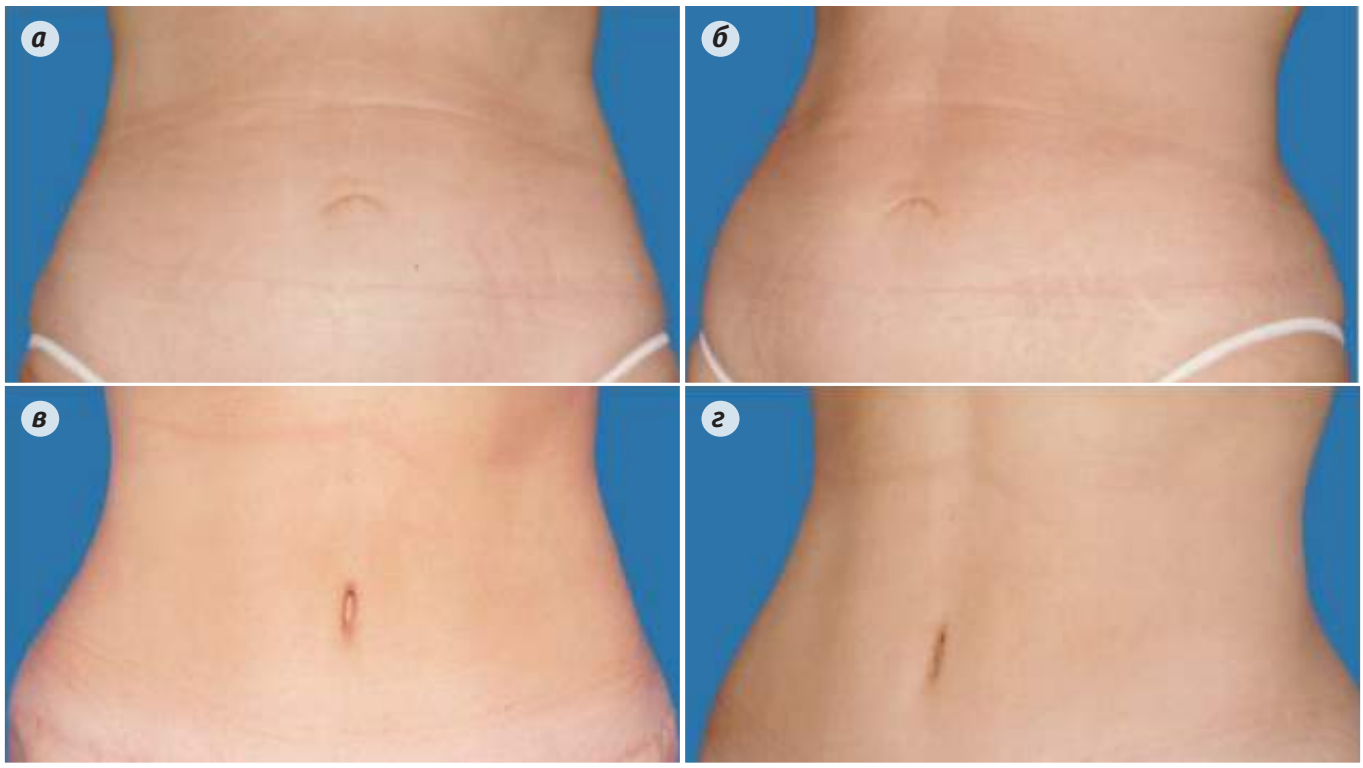


***Рис. 21.*** *Фотографии пациентов до* ***(а, б)*** *и после* ***(в, г)*** *абдоминопластики с формирование пупка «круговым» методом M. Lee [32]. Пупок имеет щелевидную форму, верхний «капюшон» отсутствует, недостаточная по глубине пупочная ямка, заметные послеоперационные рубцы*

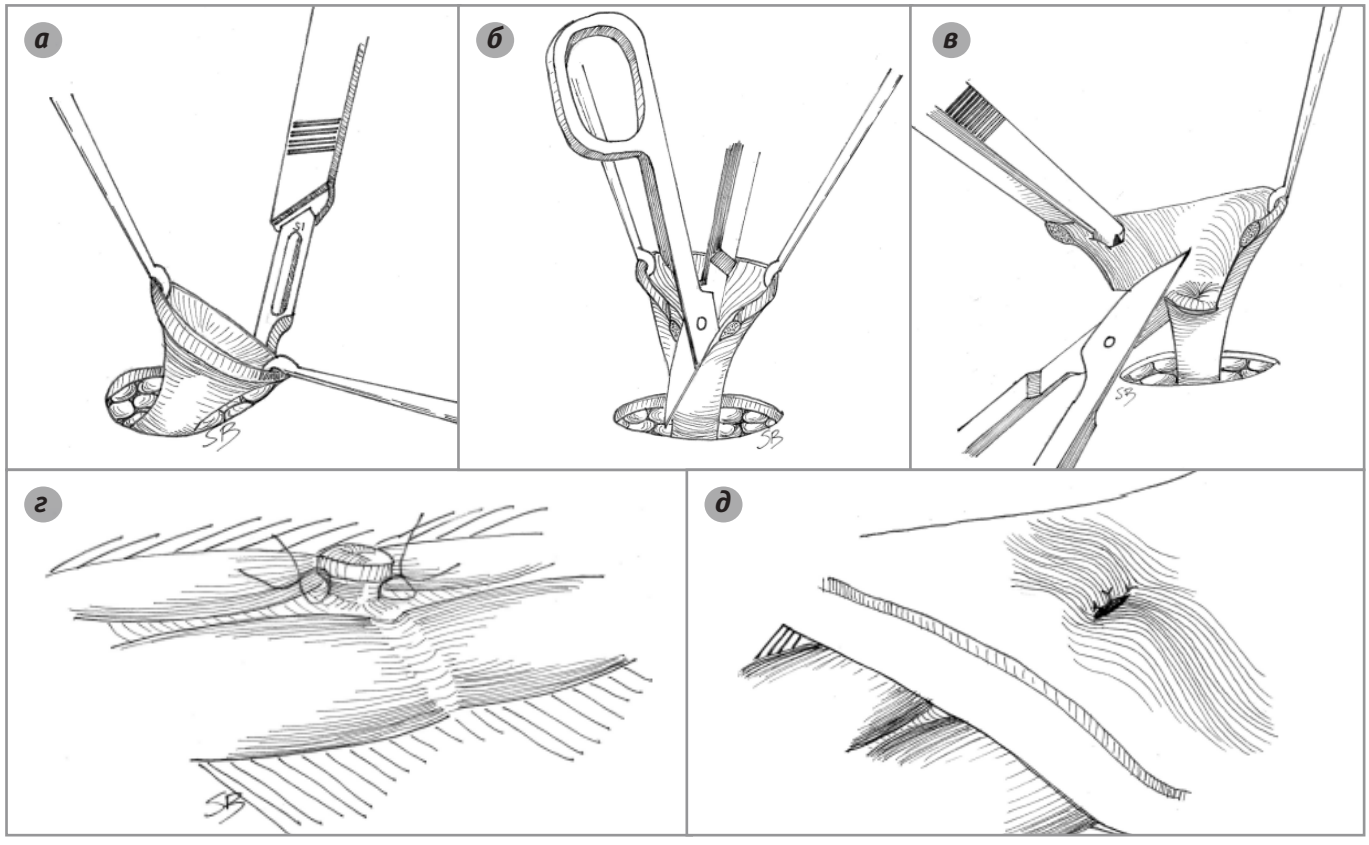


***Рис. 22.*** *Этапы "Scarless" umbilicoplasty по S. Bruekers: круговой разрез вокруг пупка* ***(а)****; продольное рассечение пупочного канатика* ***(б)****; укорочение пупочного канатика* ***(в)****; фиксация основания пупочного канатика к апоневрозу* ***(г)****; наложение отдельных узловых швов на края раны (несколько адаптирующих интрадермальных швов)* ***(д)*** *[33]*

***Таблица.*** *Анализ результатов по фотоснимкам после «классической круговой» и “Scarless” умбликопластики с использованием оценочной системы E. Strasser*

| Метод | Очень хорошо | Хорошо | Посредственно | Плохо | Всего |
|---|---|---|---|---|---|
| **Классический** | 0 | 2 | 20 | 68 | 90 |
| **«Scarless»** | 6 | 12 | 60 | 32 | 90 |

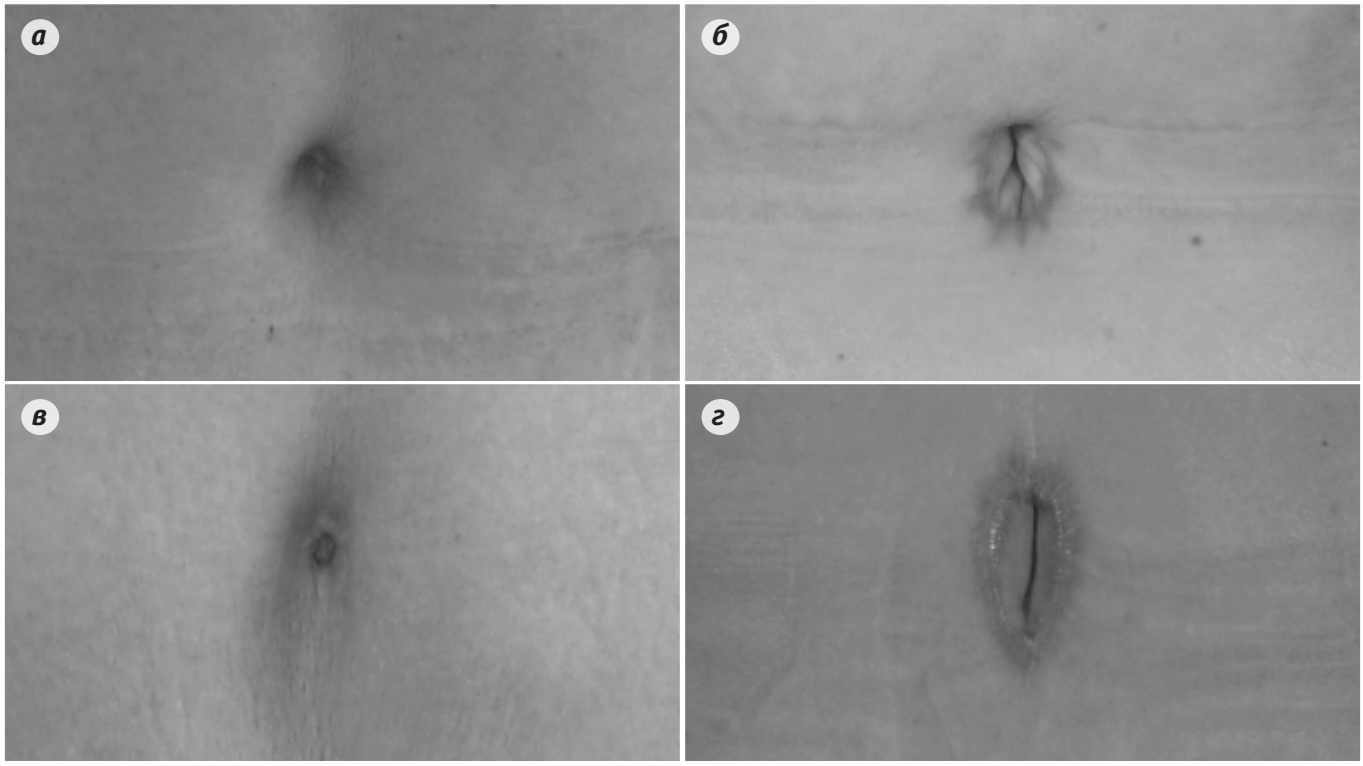


***Рис. 23.*** *Вид пупка с оценками по системе E. Strasser после операций новой “Scarless” пластики* ***(а, в)*** *и «классической»* ***(б, г)*** *(пояснение в тексте) [33]*

оценки и сравнения результатов операции с другими методиками. Исключение составляет лишь статья C. Malic [23], в которой сравнивая два метода умбиликопластики. автор приходит к выводу, что его метод с фиксацией деэпидермизированных лоскутов к апоневрозу по результатам лучше, чем метод «круговой» пластики M. Lee.

В сообщениях J. Andrews в 1956 году [13] и W. Callia в 1965 году [34] были описаны различные методы умбиликопластики непосредственно при реконструктивных операциях в случаях врожденного отсутствия пупка или его удаления вследствие травмы [35–38].

Весьма оригинальный способ умбиликопластики был предложен T. Schoeller и соавт. в 1998 году [39]. Пупок формируется за счет втягивания и фиксации нитями обезжиренного круглого участка кожи живота вовнутрь пупочного канатика, дерма которого была предварительно удалена с помощью механической шлифовки. Явным преимуществом такой методики является отсутствие швов на передней стенки живота в проекции нового пупка ***(рис. 24)***.

Однако, по мнению S. Bruekers [33] методы умбиликопластики, которые не сопровождаются разрезами на передней брюшной стенке, часто приводят к формированию неестественно круглого и большого пупка [13, 40].

Y.G. Illouz [11] пропагандировал формирование пупка как неотъемлемую часть каждой абдоминопластики, поскольку считал, что пупок играет важную эстетическую роль в оценке результата операции. Автор считает, что, не нужно придавать пупку почти мистическое значение, по сути – это просто рубец. И заменить один рубец на другой – элементарная задача для пластического хирурга. (“The umbilicus is simply a scar, and it would appear to be elementary especially for a plastic surgeon to replace one scar by another despite the sacred and almost mystical significance of the first”).

## 3 ОБСУЖДЕНИЕ

На протяжении многих десятилетий хирурги не прекращают поиск метода формирования «идеального» пупка, как изолированной операции, так и в составе абдоминопластики. Проведенный литературный обзор – это всего лишь маленькая толика того, что

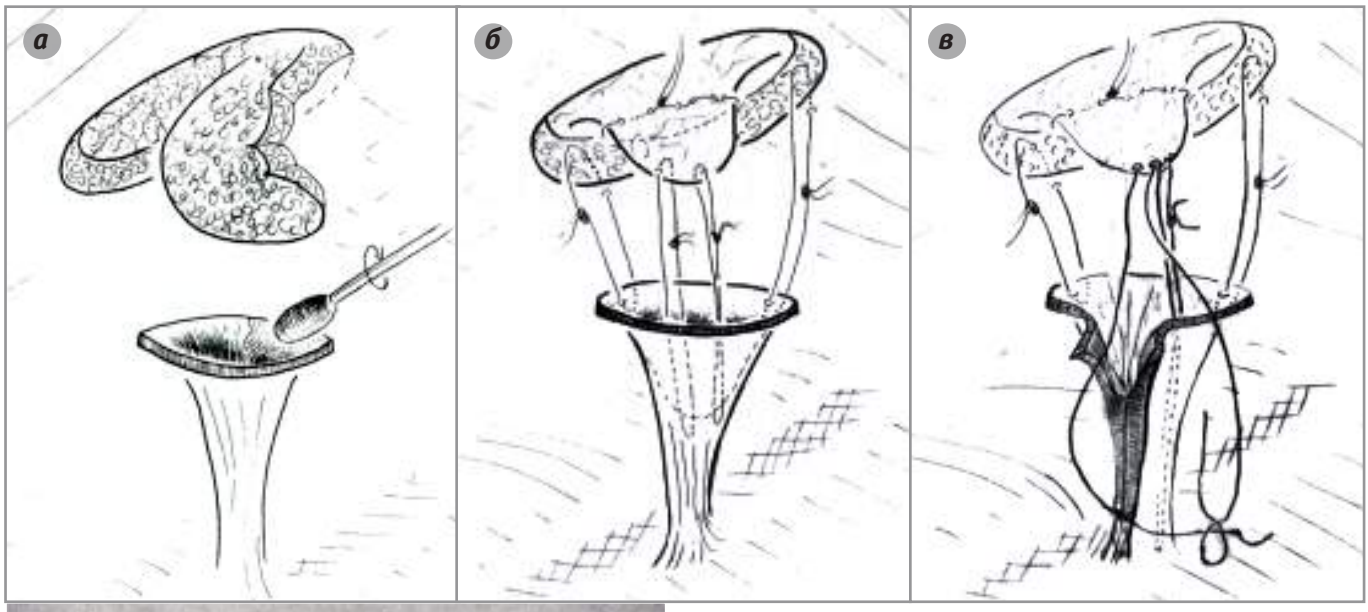


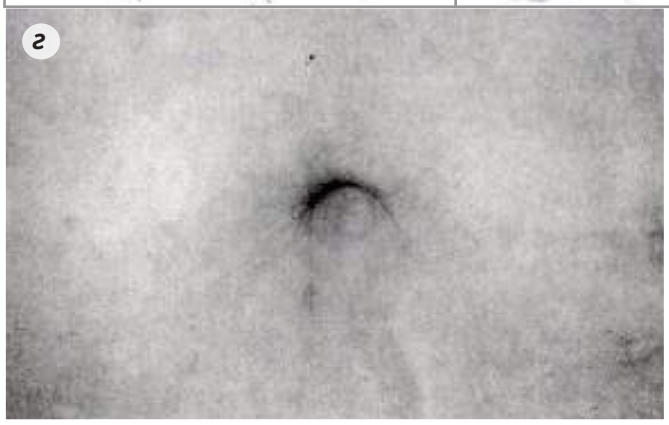


***Рис. 24.*** *Этапы умбликопластики по T. Schoeller: в проекции пупка удаляется жировая ткань до дермы с сохранением субдермального сплетения, пупочный канатик внутри подвергается дермабразии* ***(а)****; наложено несколько стягивающих швов между центром обезжиренного участка кожи живота и основанием пупочного канатика, а также по краям кожной «воронки» живота и пупка* ***(б)****; в случаях очень большого диаметра пупка уменьшение проводится за счет боковой клиновидной резекции* ***(в)****; вид сформированного пупка после операции – кожные рубцы отсутствуют* ***(г)*** *[39]*

предложено разными авторами как в качестве оригинальной методики, так и усовершенствования уже имеющихся способов умбиликопластики. Это лишь подтверждает факт, что до сих пор не существует «идеальной» техники пластики пупка, подходящей для любого случая. Причина, вероятно, кроется в отсутствии определенных объективных критериев оценки сформированного пупка – формы, размеров, состояния и видимости рубцов и т.д. А имеющиеся на сегодняшний день единичные статьи, посвященные сравнительной оценке методик умбиликопластики, не дают оснований для утверждения каких-либо преимуществ определенной методики.

## 4 ЗАКЛЮЧЕНИЕ

**1.** Существует несколько вариантов строения пупка, которые, по мнению некоторых авторов, встречаются чаще всего: Т-образная (37%); овальная – (22%); вертикальная (17%); горизонтальная (14%) и деформированная (10%) формы [1]. Судя по опросам, наиболее привлекательной и желаемой после операции формой пупка женщины считают Т-образную и вертикальную.

**2.** В «идеале» пупок должен располагаться по средней линии живота на уровне или чуть выше гребней подвздошных костей (в пределах 10–13 см от линии лобка), иметь небольшой размер (около 1,5–2,0 см) и описанную выше форму без выбухания (протрузии). Глубина пупочной ямка зависит от толщины подкожно-жировой клетчатки – чем она тоще, тем глубже будет погружен пупок. Верхняя часть пупка должна быть с небольшим «капюшоном» (кожной складкой) [2–11]. Такая форма пупка, как правило, характерна для худощавых молодых людей. Но с возрастом, а также во время беременности и после родов, происходит растяжение (удлинение) пупочного канатика, расширение пупочной ямки и углубление пупка, что ведет к изменению его формы – от вертикальной к горизонтально ориентированной [7–9].

**3.** В первую очередь пластический хирург должен стремиться к созданию «идеальной» формы пупка, но в то же время необходимо учитывать конституционные особенности каждого пациента, а также его желания и собственные представления в этом вопросе.

**4.** Проанализировав статьи и результаты различных способов умбиликопластики, логично сделать вывод

о преимуществе фиксации деэпидермизированных кожных «створок» [22, 28, 29]. Использование подобного подхода позволяет сформировать желаемую форму пупка с верхним «капюшоном», с достаточной глубиной пупочной ямки, максимально скрыть послеоперационные рубцы (за счет снятия напряжения с кожных швов благодаря надежной фиксации деэпидермизированных «створок»).

Выбор способа умбиликопластики – безусловно, прерогатива каждого хирурга, имеющего личный опыт в проведении данной операции. И лишь сравнение нескольких различных методик в исполнении одного и того же хирурга, а также объективизация критериев оценки результата, может приблизить нас к желаемой цели – получению «идеального» пупка.

*Авторы планируют публикацию II части статьи, посвященной анализу собственного опыта и метода умбиликопластики в составе абдоминопластики.*

## ЛИТЕРАТУРА


1. Stephan B, Faller M, Puckett C. *Plast Reconstr Surg 2000 Jan; 105(1):389–392.*
2. Hodgkinson DJ. *Umbilicoplasy: Conversion of "outie" to "innie." Aesthetic Plast Surg 1983;7: 221.*
3. Miller MJ, Balch CM. *"Iris" technique for immediate umbilical reconstruction. Plast Reconstr Surg 1993; 92: 754.*
4. Rohrich RJ. *Body contouring (overview) Select Read Plast Surg 1995; 7: 1.*
5. Baroudi R. *Umbilicaplasty. Clin Plast Surg 1975; 2: 431.*
6. Dubou R, Ousterhout DK. *Placement of the umbilicus in an abdominoplasty. Plast Reconstr Surg 1978; 61: 291.*
7. Psillakis JM, Appiani E, de la Plaza R. *Color Atlas of Aesthetic Surgery of the Abdomen. New York: Thieme Medical Publishers. 1991: 6 –7.*
8. Markman B, Barton FE Jr. *Anatomy of the subcutaneous tissue of the trunk and the lower extremity. Plast Reconstr Surg 1987; 80: 248.*
9. Teimourian B, and Marefat S. *Body Contouring with Suction-Assisted Lipectomy. In: Cohen M (Ed.) Mastery of Plastic and Reconstructive Surgery 1994; 3. Boston: Little, Brown, 1994:. 2186–2200.*
10. *http://www.dailymail.co.uk/femail/article-2733888/What-does-perfect-belly-button-look-like-Playboy-models-oval-shaped-vertically-oriented-navels-ideal-say-plastic-surgeons.html#ixzz3Zul6nuW3.*
11. Illouz YG. *A new safe and aesthetic approach to suction abdominoplasty. Aesthet Plast Surg 1992; 16: 237–245.*
12. Kelly HA. *Report of gynecological cases. Johns Hopkins Med J 1899; 10:197.*
13. Andrews JM. *Nova técnica de lipectomia abdominal e onfaloplastia. Memória do VIII Cong Lat Am Cir Plast, Cuba, 1956*
14. Vernon S. *Umbilical transplantation upward and abdominal contouring in lipectomy. Am J Surg 1957; 94: 490–492.*
15. Regnault P. *The history of abdominal dermolipectomy. Aesthet Plast Surg 1978; 2: 113–123.*
16. Avelar J. *Abdominoplasty: systematization of a technique without external umbilical scar. Aesthetic Plast Surg 1978; 2:141–151.*
17. Kirianoff TG. *Making a new umbilicus when none exists: case report. Plast Reconstr Surg 1978; 61: 603–604.*
18. Borges AF. *Reconstruction of the umbilicus. Brit J Plast surg 1975; 28: 75–76.*
19. Franco T, Franco D. *Neoomphaloplasty: an old and new technique. Aesthet Plast Surg 1999; 23:151–154.*
20. Juri J, Juri C, Raiden G. *Reconstruction of the umbilicus in abdominoplasty. Plast Reconstr Surg 1979; 63: 580–582.*
21. Massiha H, Montegut W, Phillips R. *A method of reconstructing a natural-looking umbilicus in abdominoplasty. Ann Plast Surg 1997; 38: 228–231.*
22. Castillo PF, Sepúlveda CA, Prado AC, Troncoso AL, Villamán JJ. *Umbilical reinsertion in abdominoplasty: technique using deepithelialized skin flaps. Aesthet Plast Surg 2007; 31: 519–520.*
23. Malic CC, Spyrou GE, Hough M, Fourie L. *Patient satisfaction with two different methods of umbilicoplasty. Plast Reconstr Surg 2007; 119: 357–361.*
24. Akbaş H, Güneren E, Eroğlu L, Uysal OA. *Natural-looking umbilicus as an important part of abdominoplasty. Aesthetic Plast Surg 2003; 27: 139–142.*
25. Hakme F. *Abdominoplasty: peri- and supra-umbilical lipectomy. Aesthet Plast Surg 1983; 7: 213–220.*
26. Lee MJ, Mustoe TA. *Simplified technique for creating a youthful umbilicus in abdominoplasty. Plast Recontr Surg 2002; 109: 2136–2140.*
27. Ribeiro L, Muzy S, Accorsi A. *Omphaloplasty. Ann Plast Surg 1991; 27: 457–475.*
28. do Valle Pereira JF, Schutz LV, Kostic V, d'Avila CLP, Mateus FR. *Triangular umbilicoplasty with skin flap. Rev Bras Cir Plást 2011; 26(3): 496–501.*
29. Le Louarn C, Pascal JF. *The High-Superior-Tension Technique: Evolution of Lipoabdominoplasty. Aesth Plast Surg 2010; 34: 773–781.*
30. Lesavoy MA, Fan K, Dax BS, Guenther A, Herrera F, Little JW. *The Inverted-V Chevron Umbilicoplasty for Breast Reconstruction and Abdominoplasty. Aesthet Surg J 2012; 32(1): 110 –116.*

31. Delerm A. *Refinements in abdominoplasty with emphasis on reimplantation of the umbilicus. Plast Reconstr Surg 1982; 70: 632.*
32. Lee MJ, Mustoe TA. *Simplified Technique for Creating a Youthful Umbilicus in Abdominoplasty. Plast Reconstr Surg Vol. 109 (6): 2136–2140.*
33. Bruekers SE, van der Lei B, Tan TL, Luijendijk RW, Stevens HPD. *"Scarless" Umbilicoplasty. A New Umbilicoplasty Technique and a Review of the English Language Literature. Annals of Plastic Surg, 2009; 63(1): 15–20.*
34. Callia WEP. *Abdominoplastias. Doctoral Dissertation, University of São Paulo School of Medicine (USP), Brazil 1965.*
35. Baroudi R, Ferreira CA. *Seroma: how to avoid it and how to treat it. Aesthet Surg J. 1998; 18: 439–441.*
36. Franco T, Boghossian LC, Silva ALB. *Neo-omphaloplasty. Rev Bras Cir 1985; 75: 257–260.*
37. Marconi F. *Reconstruction of the umbilicus: a simple technique. Plast Reconstr Surg 1995; 95: 1115–1117.*
38. Sabatier PH, Barraya L, Picaud AJ. *Une technique originale de réfection de l'ombilic [A peculiar technic for the umbilicus reconstruction]. Ann Chir Plast 1978; 23:245–248.*
39. Schoeller T, Wechselberger G, Otto A, Rainer C, Schwabegger A, Lille S, Ninković M. *New technique for scarless umbilical reinsertion in abdominoplasty procedures. Plast Reconstr Surg 1998; 102: 1720–1723.*
40. Baack BR, Anson G, Nachbar JM et al. *Umbilicoplasty: the construction of a new umbilicus and correction of umbilical stenosis without external scars. Plast Reconstr Surg 1996; 97: 227.*